ALGORITMO DIAGNÓSTICO Y TERAPÉUTICO DEL FEOCROMOCITOMA

FICHA Nº 4

Dra. Falasco Silvia Iris

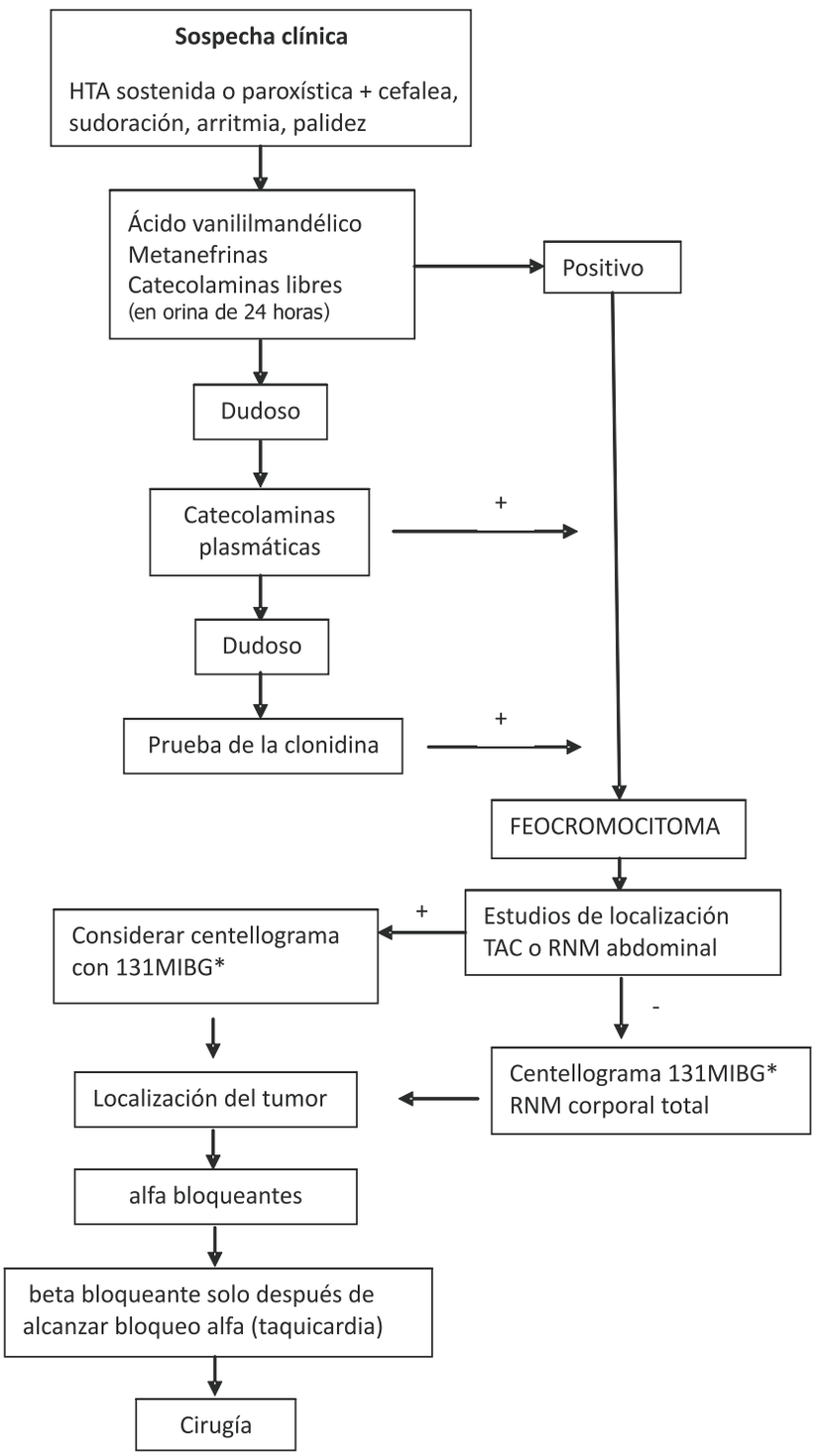

*131 meta-iodo-benzilguanidina

ALGORITMO DIAGNÓSTICO Y TERAPÉUTICO DEL FEOCROMOCITOMA

FICHA Nº 4

Dra. Falasco Silvia Iris

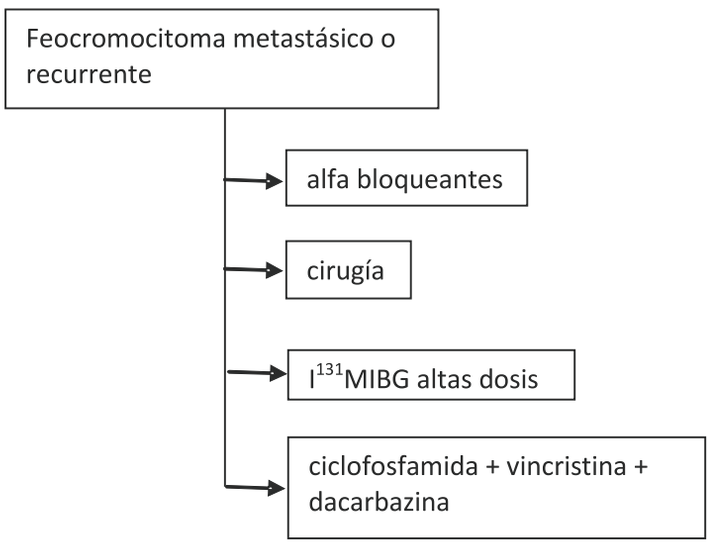

El 90% de los feocromocitomas son abdominales (la localización más frecuente es en la glándula SR derecha). En el 10% de los casos pueden ser extraadrenales o bilaterales o malignos. Raramente los pacientes pueden tener una tensión arterial normal. Debe sospecharse feocromocitoma cuando aparecen síntomas inusuales relacionados con aumentos paroxísticos de la tensión arterial durante procedimientos diagnósticos (endoscopia o uso de sustancias de contraste iodadas), anestesia (ya durante la fase de inducción) o ingestión de comidas o bebidas con tiramina (ciertos quesos, vinos, bananas y chocolate).
Prueba de frenación con clonidina: se administra 0.3 mg por vía oral y se determina 3 hs después el nivel de catecolaminas. Se normalizan en los casos de hiperadrenergia central y no en el feocromocitoma.

BIBLIOGRAFÍA

1- Arias Martínez N, Barbado Hernández FJ, Couto Caro R, Gil Guerrero L, Coronado Poggio M, Navarro T, Gómez Cerezo J, Casal Esteban V, Vázquez Rodríguez JJ. Feocromocitoma maligno tratado con MIBG I131: una larga supervivencia. An. Med. Interna 2003; Vol. 20, N.º 11: 575-578.
2- Lenders JW, Eisenhofer G, Mannelli M, Pacak K. Pheochromocytoma. Lancet 2005 Aug 20-26; 366(9486):665-75.
3- Ballestero Zárraga Joseba Julen, Zaldumbide Amezaga Javier. Feocromocitoma. Libro Electrónico de Medicina Intensiva. INTENSIVOS (2008): 29.06 (Fecha de publicación: Julio 2008. http://intensivos/uninet.edu/29/2906.html)
4- Valdés G. Feocromocitoma. En Rodríguez Portales JA. Endocrinología Clínica. Santiago de Chile: Mediterráneo; 2000: 297-304.