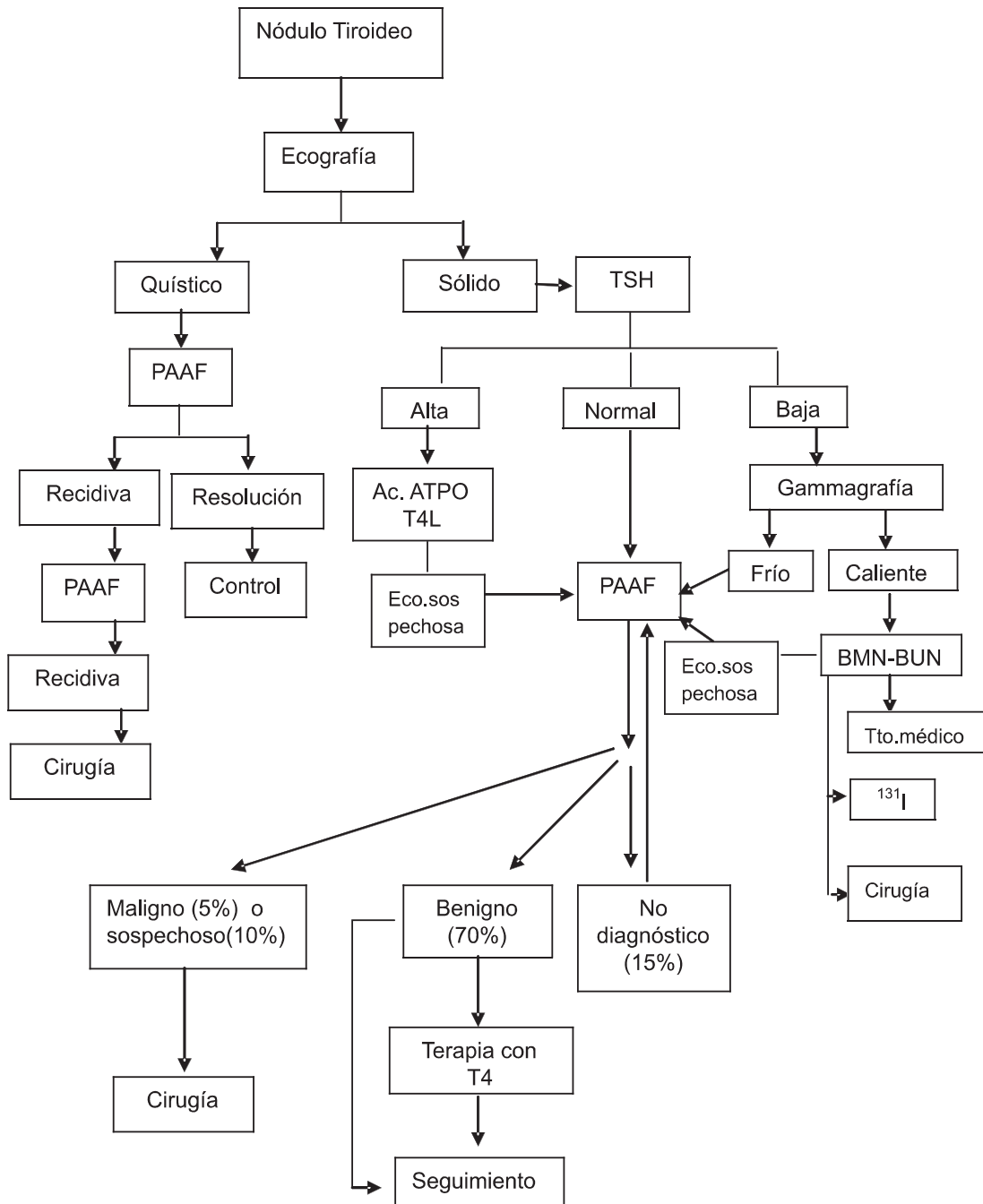


# ALGORITMOS DIAGNÓSTICOS Y/O TERAPÉUTICOS

FICHA Nº 1

Dra. Silvia I. Falasco

## ALGORITMO DIAGNÓSTICO Y TERAPÉUTICO DEL NÓDULO TIROIDEO



BMN: Bocio multinodular  
BUN: Bocio uninodular

# ALGORITMOS DIAGNÓSTICOS Y/O TERAPÉUTICOS

FICHA Nº 1

Dra. Silvia I. Falasco

## ALGORITMO DIAGNÓSTICO Y TERAPÉUTICO DEL NÓDULO TIROIDEO

Los factores que incrementan el riesgo de malignidad de los nódulos tiroideos, son los siguientes: Irradiación cervical previa, historia familiar de cáncer medular de tiroides, MEN, edad menor de 20 años o mayor de 70 años, sexo masculino, nódulo creciente (mayor a 4 cm), nódulo de consistencia firme y bordes no definidos a la palpación, nódulo fijo a planos profundos, presencia de disfonía, disfagia, tos y adenopatía cervical satélite.

Cuando la TSH es anormal se deben determinar los niveles de T4L: una tirotropina disminuida indica hipertiroidismo o una glándula autónoma funcional, mientras una TSH elevada indica hipotiroidismo o tiroiditis.

La ecografía puede detectar nódulos sólidos de 3 a 4 mm y nódulos quísticos de 2 mm de diámetro. Las características ecográficas que sugieren malignidad son: microcalcificaciones, márgenes irregulares o signo del halo ausente, aspecto sólido, vascularización intranodular, la forma (diámetro vertical > que el horizontal).

Si se ha decidido hacer un seguimiento, la biopsia por aspiración con aguja fina se debe repetir 6 a 24 meses después de la anterior PAAF. Sólo el 20% de los nódulos benignos responde a la terapia de supresión.

### BIBLIOGRAFÍA

- 1- Pedroza Ballesteros Audel. Manejo del nódulo tiroideo: revisión de la literatura. Rev Colomb Cir 2008;23(2):100-111.
- 2- Villena Chavez Jaime E. Nódulo Tiroideo. Diagnóstico 2009. <http://www.fihu-diagnostico.org.pe/revista/numeros/2009/abr-jun/indice.htm>
- 3- Gharib H, Papini E, Paschke R. Thyroid nodules: a review of current guidelines, practices, and prospects. European Journal of Endocrinology 2008;159: 493-505 .
- 4- Mercado Jorge, Olmos Florencio, Reussi Roberto. Nódulo Tiroideo. En: Roberto Reussi. Evidencias en Medicina Interna II. 1º Edición. Argentina. Edimed- Ediciones Médicas SRL; 2008: 311- 327.